他科の先生に知って欲しい

豆知識・・・眼科編②

失明につながる目の病気－糖尿病網膜症と緑内障－

岡山県医師会眼科部会　大野　敦史

眼科編②をお届けいたします。眼科との医療連携のお役に立てば幸いです。

〔糖尿病網膜症〕

糖尿病網膜症（以下網膜症）は、網膜に毛細血管瘤、出血、白斑、浮腫などを生じる疾患で、進行すると網膜剥離、血管新生緑内障などを生じて失明に至ることもあります。

網膜症の有病率は、糖尿病に罹患してから５年で20％、10年で約50％、15年で約80％といわれています。しかし、糖尿病の診断を受けた時には、既に網膜症が進行している患者さんもいます。したがって、糖尿病の診断がついたときには散瞳眼底検査が必要です。自院で散瞳眼底検査が不可能な場合は、ぜひ眼科へご紹介ください。

もし眼底検査の必要性を説明せずに網膜症が悪化したら、大きな問題に発展する可能性があります。医事紛争予防として、眼科で眼底検査を受けるように勧めた旨を、カルテに記載しておくことをお勧めします。

網膜症の治療は、網膜光凝固術、硝子体手術、抗VEGF薬の硝子体注射などの進歩によって大きく変わってきました。しかし、現在でも失明する患者さんは少なくありません（我が国の失明原因の１位は緑内障、２位が糖尿病網膜症です）。重症の網膜症に進展させないためには、内科での厳重な血糖のコントロールとともに、眼科で定期検査を行い適切な時期に適切な治療を行うことが重要です。眼科との連携をよろしくお願いします。

〔開放隅角緑内障〕

緑内障の有病率は、40歳以上の５％です。70歳以上では８人に１人が緑内障ですので、決してまれな疾患ではありません。

緑内障は、隅角（角膜後面と虹彩周辺部が接するクサビ状の部位で房水の排出路があるところ）の形態から開放隅角緑内障と閉塞隅角緑内障に分類されますが、開放隅角緑内障が多数を占めます（開放隅角：閉塞隅角＝６：１）。

開放隅角緑内障は、何らかの原因で視神経が障害されて視野異常を生じ、治療しなければ徐々に進行していく疾患です。眼圧が高い症例は少なく、開放隅角緑内障の９割は正常眼圧です（正常眼圧緑内障）。

開放隅角緑内障の治療は、眼圧を下げることです。治療前の眼圧が正常であっても、眼圧をさらに下げることによって、視野障害の進行が遅くなることがわかっています。したがって治療の目標は、視野障害の進行を止める、あるいは進行がゆっくりになるレベルに眼圧を下げる治療を継続し、生涯不自由のない視機能を保つことです。

近年、眼底三次元画像解析装置（OCT）の普及により、視野異常を生じる前の段階で緑内障が診断できるようになってきました。また、新しい種類の点眼薬や２種類の薬剤が配合された点眼薬が使われるようになり、薬物治療は格段に進歩しました。チューブ状のデバイスを眼内に留置して房水の流出路を確保する「チューブシャント手術」も保険適応になり、手術治療も大きく進歩しています。

しかし、治療の甲斐なく著明な視機能障害に至る方も多数おられます。また、自覚症状が乏しいために治療を中断してしまう方も少なくありません。開放隅角緑内障では、早期発見と治療の継続が重要です。

〔閉塞隅角緑内障〕

房水の排出路である隅角が狭い緑内障です。隅角の閉塞が徐々に進行して眼圧が徐々に高くなるタイプと、突然隅角が閉塞して眼圧が急上昇するタイプ（急性緑内障）があります。遠視眼で中年以後の女性に頻度が高いことがわかっています。また、急性緑内障発作では、強い頭痛や嘔吐のために頭部や消化器の疾患と間違えられることがあります。

抗コリン作用のある薬（抗うつ薬、抗ヒスタミン薬など）を使うと、急性緑内障を起こす可能性がありますので注意が必要です。隅角が狭いかどうか不明の方にこれらの薬剤を使用するときは、眼科かかりつけ医にぜひお問い合わせください。
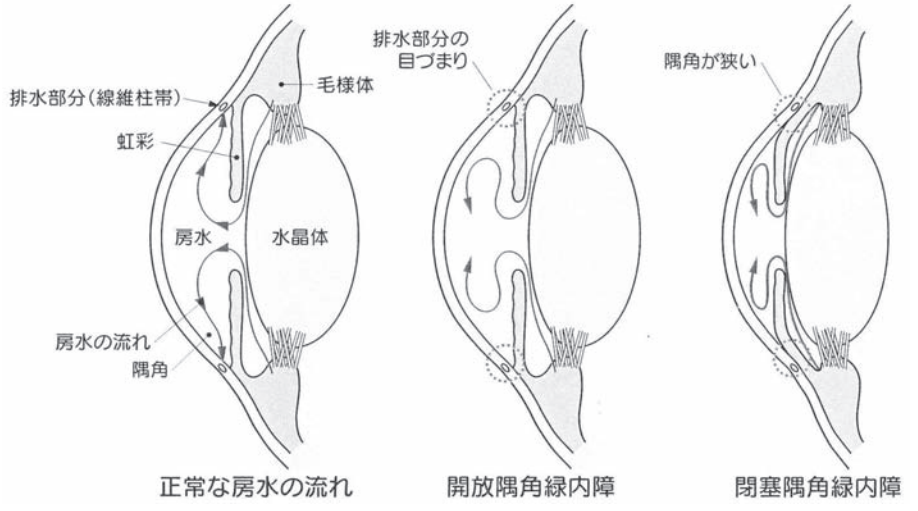
隅角が閉塞する危険性が高い場合は、治療として虹彩光凝固術（レーザー光線を使って虹彩に小さい穴を開ける）または白内障手術（水晶体摘出＋眼内レンズ挿入術）を行います。眼内レンズは水晶体に比べて体積が小さいため、白内障手術後は隅角が広くなります。隅角に広い癒着が生じる前に治療できれば、治癒する可能性の高い緑内障です。