他科の先生に知って欲しい 豆知識・・・脳神経外科編⑧

# 脳と脊髄の硬膜動静脈瘻を知っていますか

岡山大学脳神経外科助教 平 松 匡 文

頭蓋内の動静脈シャント疾患として、脳動静脈奇形（arteriovenous malformation: AVM）が有名ですが、硬膜動静脈瘻（dural arteriovenous fistula: dAVF）という疾患もあります。dAVFは比較的稀であり、従来は10万人・年あたり0.3人程度の発症率とされていました。岡山県の人口は約190万人ですので、年間６人程度の発症数が予測されますが、当科では県内の方を中心に20人前後の患者さんを毎年治療しています。この発症率と臨床の解離に疑問を抱き、岡山県での多施設共同研究として頭蓋内・脊髄動静脈シャント疾患の悉皆調査を2020年に行った結果、dAVFは10万人・年あたり1.044人の発症率であり（Murai S, Hiramatsu M, et al. 2021; Stroke 52; 1455-1459）、実際の臨床の状況とも合致していました。なお、dAVFはAVMの１～３割程度の発症率とされてきましたが、同研究においてAVMは10万人・年あたり0.805人の発症率であり、今回の研究でAVMとdAVFの発症率が逆転していたのは画期的な結果でした。

AVMは主に若年時に脳出血・てんかんで発症することが多く、時に脳ドックなどで無症状の状態で発見されます。一方でdAVFは主に中年以降に発症することが多く、脳出血・脳梗塞（動脈閉塞による通常の脳梗塞ではなく、脳静脈の圧上昇による静脈性梗塞）などのaggressiveな神経症候を呈することもありますが、耳鳴・眼症状などのaggressiveでない症候を呈する場合や、無症状で発見される場合もあります。AVMは脳内の脳動脈と脳静脈の間にナイダスと呼ばれる異常な血管塊が存在することにより動静脈シャントが生じますが、dAVFは脳を覆っている硬膜を栄養する硬膜動脈と、脳の外側に存在する静脈洞との間に瘻孔が生じることで動静脈シャントとなります。

耳の近くでdAVFが発生した場合は、小さい瘻孔を通じて動脈血が静脈洞に流れ込む時の音が「ザーッ、ザーッ」という拍動性耳鳴（血管性雑音）として患者さんには聞こえます。この場合、耳介後部の聴診で血管性雑音がbruitとして聴取できます。また、眼窩の奥の海綿静脈洞にdAVFが発生した場合は、海綿静脈洞とつながる眼静脈に動脈血が逆流して眼結膜充血・眼球突出などの見た目の症状や、動眼神経などが内部に存在する海綿静脈洞の圧が上昇することによる眼球運動障害・複視症状で発症します。耳鳴や眼症状で発症した場合は、耳鼻咽喉科や眼科を最初に受診される患者さんも多いです。上記の悉皆調査において経時的に発症率が上昇していることも示していますが、これは他科の先生が硬膜動静脈瘻を疑って脳神経外科に紹介して頂くことが増えていることも、理由の一つであると考えられます。耳鳴や眼の症状が生じている場合に、dAVFも鑑別疾患に入れて診療して頂けますと幸いです。

脊髄に発生する動静脈シャントは10万人・年あたり0.234人の発症率であり、中年から高齢の男性に発症し易いです（Hiramatsu M, Ishibashi R, et al. 2021; J Neurosurg Spine; in press）。典型的には動脈血が脊髄静脈に逆流することで脊髄の静脈圧が上昇して、うっ血性脊髄症として発症

します。胸腰椎に発症することが多く、両下肢の運動・感覚障害と膀胱直腸障害が進行性に悪化していき、徐々に歩行困難となりますが、腰部脊柱管狭窄症の症状と似ていますので、整形外科で初療されることも多いです。脊髄症であるため腱反射が亢進し易いこと、MRI T2強調画像での脊髄髄内高信号や脊髄周囲のflow void（無信号）の存在が脊髄dAVFを疑うきっかけになります（下図）。早期の手術が必要ですので、疑われた場合は脳神経外科にご紹介下さい。

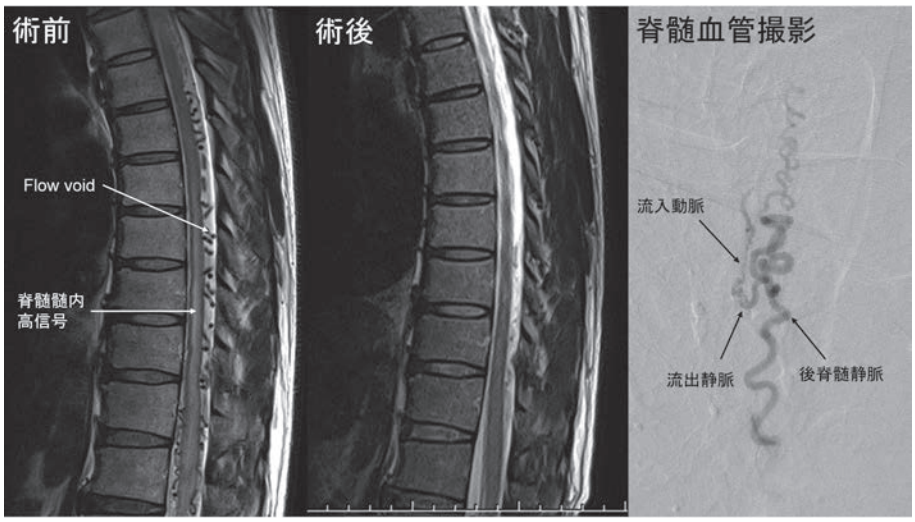




御津医師会：山中慶人